


नर जनन तंत्र

नर युग्मक

शुक्राणु
Sperm

37°C



Thoracic cavity

abdominal cavity

35°C

प्राथमिक अंग

वृषण [Testis]

सहायक अंग

अधिदृषण

शुक्रवाहिनी

शुक्राशय

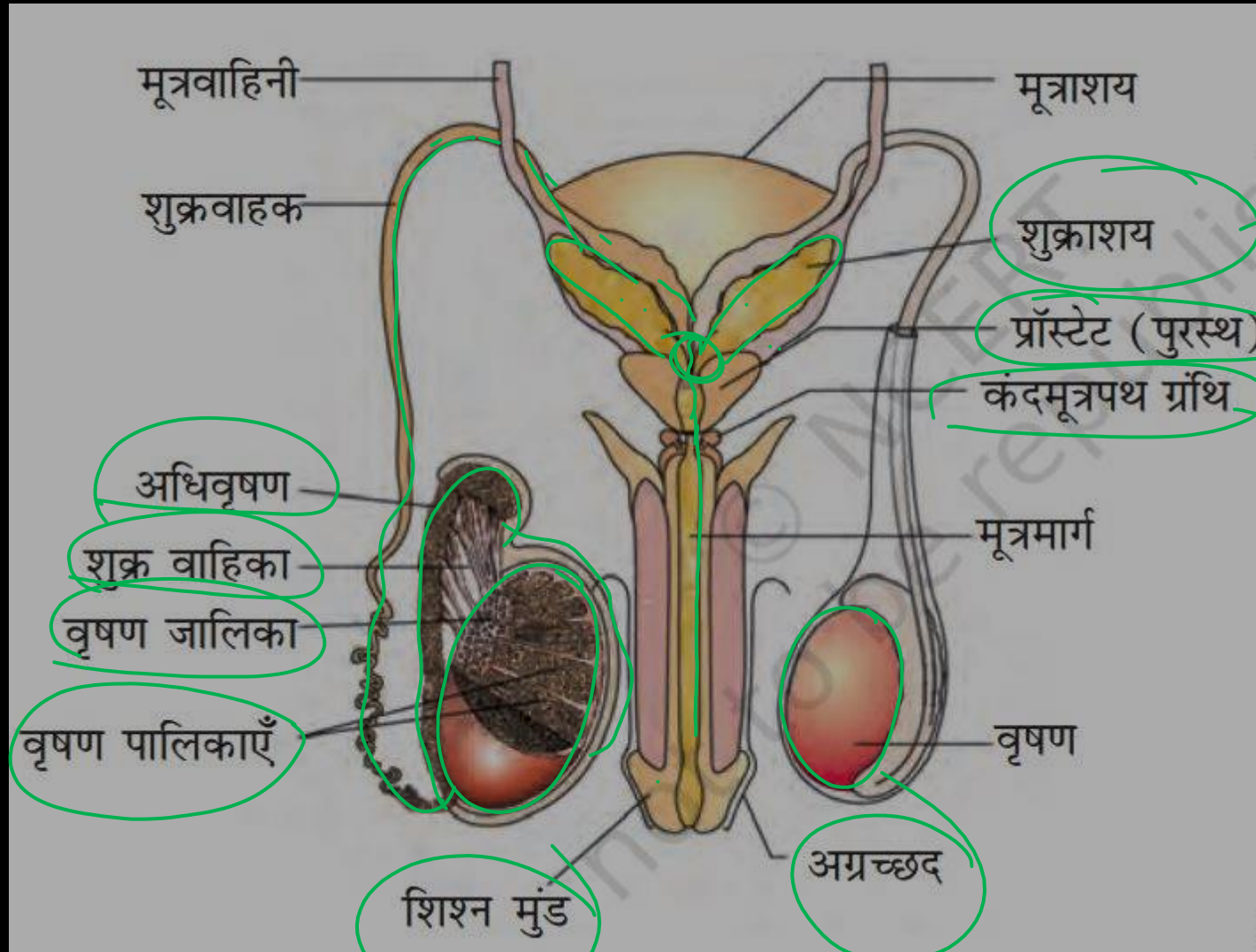
शिश्न

सहायक ग्रन्थियां

प्रोस्टेट ग्रंथि

काउपर्स ग्रंथि

वल्बोयूरेथ्रल
ग्रंथि



2

1

2

Thank You!